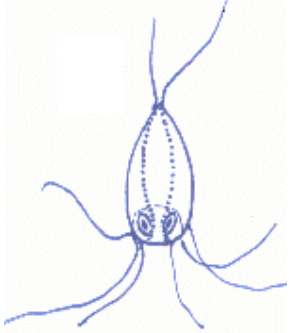







# Visziekte's


<b>Gatenziekte</b>	
<i>Hexamita</i>	
	<b>Oorzaak:</b> Inwendige Bacteriële infectie.
	<b>Onderzoek:</b> Via microscoop.
	<b>Symptomen:</b> Donkerkleurig, vermagering en een witachtige slijmerige ontlasting en zichtbare open wonden.


<b>Witte Stip</b>	
<i>Ichthyophthirius Mulifiliis</i>	
	<b>Oorzaak:</b> Parasitaire infectie.
	<b>Onderzoek:</b> Via microscoop.
	<b>Symptomen:</b> Witte punten op vinnen/huid/staart uitlopend over het gehele lichaam.

<b>Koude Parasiet</b>	
<i>Chilodonella</i>	
	<b>Oorzaak:</b> Parasitaire infectie.
	<b>Onderzoek:</b> Via microscoop.
	<b>Symptomen:</b> Versnelde ademhaling, bodem liggen, in een vergevorderd stadium huidtroebeling meestal in vervuild water

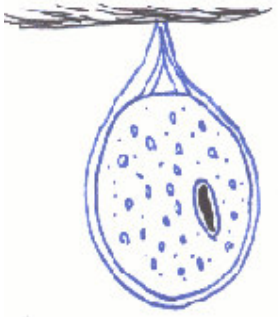



<i>Trichodina</i>		
	<b>Oorzaak:</b>	Parasitaire infectie.
	<b>Onderzoek:</b>	Gemakkelijk via microscoop.
	<b>Symptomen:</b>	Hevig schuren, versnelde ademhaling, sterke slijmvorming, rode plekken, vaak in sterk vervuild water (na transport).


<b>Huidworm</b>		
<i>Gyrodactylus</i>		
	<b>Oorzaak:</b>	Parasitaire worminfectie levendbarend snelle vermeerdering.
	<b>Onderzoek:</b>	Via microscoop.
	<b>Symptomen:</b>	Slijmerige huid, donkere verkleuring, schuren langs de bodem en zwemmen schichtig.

<b>Kieuwworm</b>		
<i>Dactylogyrus</i>		
	<b>Oorzaak:</b>	Parasitaire worminfectie.
	<b>Onderzoek:</b>	Via microscoop.
	<b>Symptomen:</b>	Ademhalingsproblemen door extra slijm in de kieuwen, openstaande kieuwdeksels, oppervlakte hangen.



<b>Peper stip</b>	
<i>Oodinium</i>	
	<b>Oorzaak:</b> Parasitaire infectie.
	<b>Onderzoek:</b> Via microscoop.
	<b>Symptomen:</b> Hangen aan de oppervlakte, moeilijk ademen, schuren over de bodem.

<b>Karperluis</b>	
<i>Argulus sp.</i>	
	<b>Oorzaak:</b> Parasitaire infectie.
	<b>Onderzoek:</b> Vaak met het blote oog.
	<b>Symptomen:</b> Schichtig zwemmen, schuren, vermageren.

<b>Ankerworm</b>	
<i>Lernea sp</i>	
	<b>Oorzaak:</b> Parasitaire infectie.
	<b>Onderzoek:</b> Vaak met het blote oog.
	<b>Symptomen:</b> Schichtig zwemmen, onrustig, schuren, vermageren.



<b>Huidtroebeling</b>	
<i>Costia of Ichthyobodo</i>	
	<b>Oorzaak:</b> Parasitaire infectie.
	<b>Onderzoek:</b> Via microscoop.
	<b>Symptomen:</b> Lusteloos en ademen moeilijk, vaak samen met een bacteriële infectie.

<b>Schimmelinfectie</b>	
<i>Saprolegnia</i>	
<p>Helaas geen afbeelding om weer te geven.</p>	<b>Oorzaak:</b> Schimmels zette zich af op een reeds beschadigde huid..
	<b>Onderzoek:</b> Met het blote oog wrachtige proppen of via microscoop.
	<b>Symptomen:</b> Wrachtige proppen.

<b>Vin- en staartrot, kieuwrot, bekrot, oppervlakkige huidontstekingen</b>	
<i>Flexibacter columnaris</i>	
<p>Helaas geen afbeelding om weer te geven.</p>	<b>Oorzaak:</b> Bacteriële infectie.
	<b>Onderzoek:</b> Met het oog zichtbaar via microscoop.
	<b>Symptomen:</b> Zoals hierboven beschreven.